

معرفی یک مورد بیمار مبتلا به بیماری تروفوبلاستیک از نوع Non gestational در بیمارستان میرزا کوچک خان (زنان)

دکتر وهرز غفاری\* - دکتر مرضیه نجات\*

مقدمه:

همانطوریکه میدانیم بیماریهای تروفوبلاستیک به دو دسته تقسیم میشوند، یکدسته آنهائیکه در ارتباط با آبستنی بوده بنام Gestational - Trophoblastic Neoplasm (G.T.N) که بعد از لقاح و تشکیل سلول تروفوبلاست بیماری تروفوبلاستیک پیش آید.

نوع دوم در ارتباط با آبستنی نبوده و آنها را Non gestational trophoblastic Neoplasm (N.G.T.N) میخوانند.

در مورد بیمار معرفی شده از دسته اخیر که در ارتباط با آبستنی نبوده حال آنکه در مرکز تروفوبلاستیک بیمارستان زنان اغلب بیماران از نوع GTN میباشند، این مورد که از نوع NGTN است و با شرح حال مشابه بیماران تروفوبلاستیک مراجعه نموده جالب توجه است.

ژرم سل تومورها اکثرا "در گونادها هستند ولی ممکن است در محل های خارج از گونادها نیز ایجاد شوند. انواعی که در داخل گونادها رشد میکنند اکثرا " در سالهای باروری و فعالیت گونادها ایجاد میشوند، اکثرا " ژرم سل تومورهای بیضه بدخیم تراژرم سل تومورهای تخمدان میباشند.

ژرم سل تومورهای تخمدان معمولا " در پایان دهه اول زندگی یافت میشوند ولی ممکن است در سنین پائین تر نیز بوجود آیند. شیوع ژرم سل تومور تخمدان در بچه ها از لحاظ جغرافیائی متغیر است گرچه اطلاعات ما در این زمینه محدود است ولی تخمین زده میشود که هر سه سال ۲۰ مورد تومور Yolk sac در کودکان دختر در انگلستان بوجود می آید. تقسیم بندی ژرم سل تومورهای داخل گونادی (تخمدان).

تقسیم بندی سازمان بهداشت جهانی (WHO)

- ۱- دیس ژرمینوما Dysgerminoma
- ۲- آمبریونال کارسینوما Embryonal carcinoma
- ۳- آندودرمال سینوس تومور Malignant yolk sac tumor (Endodermal Sinus tumor)
- ۴- پلی آمبریوما polyembryoma
- ۵- کوریوکارسینوما Choriocarcinoma
- ۶- تراتوما Teratoma cystic (Dermoid cyst).

\* دانشیار بخش زنان و زایمان بیمارستان میرزا کوچک خان - دانشکده پزشکی دانشگاه علوم پزشکی تهران .  
\*\* استادیار گروه آسیب شناسی - دانشکده پزشکی دانشگاه علوم پزشکی تهران .

است. بجز در مواردیکه احتمال متاستاز کوریوکارسینومای آبستنی (GTN) به تخمدان باشد.

وجود عناصر دیگر ژرم سل نئوپلاستیک اختصاصاً کمک تشخیصی در بیماران بعد از بلوغ Postmenarchal مییابد که در آنها رد کردن تومور با منشاء لقاحی مشکل است و این امر فقط در بیماران بعد از منارک مشاهده میشود.

در حدود ۵۰٪ ژرم سل تومورهای تخمدان حاوی کوریوکارسینوما گزارش شده است. تومور اصولاً "بانهویلاسم های ژرم سل بدخیم دیگر همراه است و در بچه ها و بالغین جوان دیده میشود. تظاهر تومور در بچه ها و ۵۰٪ در بچه های که به سن بلوغ نرسیده اند دیده میشود. این شیوع بالا در بچه ها به علت اکراه در تشخیص تومور در بالغین است.

#### هیستوپاتولوژی:

منشاء کوریوکارسینوم تخمدان از سه طریق مییابد.

۱- مانند یک کوریوکارسینوم لقاحی همراه با حاملگی تخمدان.

۲- مانند یک کوریوکارسینوم متاستاتیکی از کوریوکارسینوم لقاحی که از قسمتهای مختلف دستگاه ژنیتال منشاء میگیرد که بیشتر اوقات در رحم مییابد.

۳- به عنوان یک تومور با ژرم سل که در آن ساختمانهای تروفوبلاستیک موجود است و معمولاً "با عناصر دیگر نئوپلاستیک ژرم سل همراه است. در هریک از موارد فوق تعیین منشاء تومور اهمیت فراوانی دارد و این در درمان پیش آگهی بیماری مهم است.

کوریوکارسینوم تخمدان به دو گروه وسیع تقسیم میگردد:

۱- Gestational choriocarcinoma  
که در گروه اولیه قرار دارند.

۲- Non gestational choriocarcinoma  
که از دیفرانسیاسیون تومور ژرم سل بطرف ساختمانهای تروفوبلاستیک پیش میرود که مبحث اخیر مورد بحث قرار میگیرد.

تظاهر بالینی: یافته های بالینی در بیماران با کوریوکارسینوم غیر لقاحی تخمدان Ovarian Non gestational choriocarcinoma.

A-mature B- Immature C-With malignant transformation.

۷- انواع مخلوط Mixed forms

۸- مونودرمال Monodermal

۹- گونادوپلاستوما Gonadoblastoma

۱۰- گونادوپلاستوما بدیس ژرمینوما یا سایر تومورهای

ژرم سل

۱۱- سایر موارد Others . . . . .

در مورد کوریوکارسینومای تخمدان و تراتوم که بیمار معرفی شده نیز از این دسته مییابد. باید یادآوری نمود که تشخیص کوریوکارسینومای تخمدان گاهی اوقات از تشخیص کوریوکارسینوما با منشاء جفتی مشکل تر است. حضور تراتوما و سایر ژرم سل تومورها همراه با این نوع کارسینوما نشان دهنده منشاء ژرم سل این تومورها مییابد.

بطور ماکروسکوپی این تومورها هموراژیک است و وجود کیستهای متعدد لوتئینی در یک یا هر دو تخمدان غیر معمول نیست. انتشار در داخل پریتون و متاستاز ارگان های دور دست مانند ریه و مغز در کوریوکارسینومای تخمدان شایع است. این تومور هم در بچه ها و هم در بالغین با حدود سنی ۱۶ دیده شده و بصورت بلوغ زودرس در بچه ها شایع است. قبل از شیمی درمانی این تومورها در عرض چند هفته تا چند ماه باعث مرگ بیماران می شده است.

مواد مترشح از تومورهای ژرم سل HCG و AFP (فتوپروتئین)، رل اساسی در تشخیص، پیگیری و درمان ژرم سل تومور دارد. یک یا هر دوی این ترشحات در سرم حدود ۸۵٪ بیمارانیکه ژرم سل تومور آنایلاستیک و ۱۵ تا ۲۰٪ بیمارانیکه ژرمینوما داشتند یافت شده است. ترشحات دیگری هم از این تومورها در سرم با روش های سیتوکیمیکال دیده شده ولی موفقیت آنها در کلینیک به مراتب کمتر از HCG و AFP مییابد.

#### کوریوکارسینومای تخمدان

کوریوکارسینوماهای خالص تخمدان از منشاء Germ cell یک نئوپلاسمای نادر است و در اکثر موارد تومور مخلوط با عناصر نئوپلاستیک ژرم سل مییابد و وجود آن عامل تشخیص کوریوکارسینومای غیر آبستنی (NGTN)

دادن است. تعیین مقدار HCG سرم یا پلاسما قویا " در همه موارد تومورهای ژرم سل بدخیم پیشنهاد میشود خصوصا " در آنهایی که عناصر کوریوکارسینوماشی یا سلول ژانت سن سی سیوتروفویلاستیک موجود است .

تابلوی مقابل نتایج HCG و BHCG در سرم بیماران با تومور سلول ژرم تخمدانی قبل از عمل جراحی را نشان میدهد .

مشابه بیماران با نتوپلاسم های بدخیم ژرم سل تخمدانی است جز در مواردی که هورمون HCG ترشح مینماید . این امر اختصاصا " در بچه های قبل از بلوغ قابل ذکر میباشد که در آنها علائم بلوغ زودرس ایزوسکسوتل نشان داده میشود که شامل رشد پستانها ، رشد موهای زهار و زیر بغل و خونریزی رحمی میباشد . بیماران بالغ علائم حاملگی نابجارا نشان میدهند . کوریوکارسینوم غیر لقاحی مشابه کوریوکارسینوم لقاحی همراه با افزایش HCG میباشد که تجسس ادراری یا پلاسماشی HCG یک وسیله تشخیص بسیار مفید است . مقادیر HCG نمیتواند وجود متاستاز و یا عود و ترکیبات دیگر تومور نتوپلاستیک ژرم سل را مشخص کند . گونادوتروپین کوریونیک از بافت تومور تراوش میشود . وجود آن در بافت تومور با روش های ایمنو فلوئورسنت و ایمنوپراکسیداز قابل نشان

Serum HCG & BHCG in ovarian germ cell tumors  
Measured by radioimmunoassay

	Number of cases	Serum HCG
Mixed germ cell tumors containig		
Choriocarcinoma	8	elevated
Mixed germ cell tumors containing EST	26	Normal
Pure EST	15	Normal
Pure dysgerminoma	18	Normal
Dysgerminoma with syncytiotropho-		
blastic giant cells	3	elevated
Teratoma (immature and mature)	8	Normal
Teratoma (immature and mature) and	7	Normal
dysgerminoma		
Mature cystic teratoma (dermoid cyst)	11	Normal

HCG = Human chorionic gondotropin

EST - Endodermal sinus tumor.

شکل (۴): بنظر میرسد که سیتوتروفویلاست عنصر ابتدایی تر بوده و سن سی سیتوتروفویلاست بطور مستقیم و یا غیر مستقیم از آن ایجاد میشود سن سی سیتوتروفویلاست ترکیبی دیفرانسیه، لاینفک همراه با ترشح هورمونی است. این یافته ها توسط میکروسکپ الکتونی و مطالعات ایمونوهیستوشیمی بررسی و نتیجه گیری شده است.

رفتار و درمان: N.G.T.N در تخمدان یک نئوپلاسم ژرم سل با بدخیمی شدید میباشد. این تومور به ساختمانهای مجاور تهاجم یافته و بطور وسیعی از طریق حفره شکمی پخش میشود و از طریق لنفاتیک و عروق خونی متاستاز میدهد. گرچه کوریوکارسینوم لقاحی تمایل دارد که بطور اولیه از طریق جریان خونی پخش شود، در نوع غیر لقاحی تومور غالباً از طریق لنفاتیک و داخل شکمی پخش میشود و از طریق هماتوژن متاستاز چندان مشخصی نمیدهد.

پیش آگهی بیماران با کوریوکارسینوم مساعد نیست ولی بهتر از بیماران با تومور آندودرنال سینهوس تومور (EST) میباشد. در یک سری بزرگ ۴ نفر از ۱۲ بیمار سورویو داشته اند در حالیکه در مقایسه با EST ۵ نفر از ۳۵ نفر سورویو داشته اند.

درمان: غیر مشابه با کوریوکارسینوم لقاحی که به درمان با متوترکشات جواب میدهد در نوع غیر لقاحی به این دارو جواب نمیدهد. این تومورها به اشعه حساس نیستند و درمان اولیه جراحی است و موفقیت های درمانی در مورد بیماران با تومور کوچک بدست آمده است.

ارکان جراحی مرکب از اوارکتومی یک طرفه یا آدنکسکتومی میباشد. اخیراً "علیرغم عدم موفقیت با شیمی درمانی یک عاملی متوترکسات، درمان بصورت ترکیبی از سه یا بیشتر عوامل شیمی درمانی شامل Vinblastine، Cisplatin، Bleomycin که مورد امتحان قرار گرفته در برخی موارد موفقیت هائی در برداشته است.

#### CASE REPORT

بیمار معرفی شده: خانم ط - ب ۱۶ ساله مجرد اهل

تظاهر ماکروسکوپی: تومور معمولاً "یک طرقة، جامد، خاکستری مایل به سفید میباشد. نکروز وجود دارد. تومورها معمولاً "اندازه قابل ملاحظه ای دارند از این رو بسیاری از این تومورها مخلوط با عناصر ژرم سل نئوپلاستیک میباشد.

تظاهر میکروسکوپی: کوریوکارسینوم از دو نوع سلول ترکیب یافته است. سیتوتروفویلاست و سن سی سیتوتروفویلاست و یا ترکیبی از هر دو که وجود این سلولها باعث تشخیص تومور میگردد. سیتوتروفویلاست سلولهای گرد، بیضی یا چندوجهی باندازه متوسط و سیتوپلاسم روشن با هسته مرکزی گرد و کوچک و هیپرکروم با کناره های مشخص میباشد و یا هسته بزرگتر و زیگولر حاوی نوکلئول واضح که فعالیت میتوتیک را نشان میدهد. سن سی سیتوتروفویلاست از سلولهای حفره دار بزرگ بازوفیلی تشکیل شده است که با حدود نامنظم بوده و به اشکال مختلف دیده میشود این سلولها دارای هسته های هیپرکروم متعدد بوده که در اندازه و شکل متغیر است و یا دارای توده های بزرگ کروماتینی میباشد.

سلولهای سیتوتروفویلاست معمولاً "در مرکز توده تومور واقع است و کلاً" و یا بطور نامنظم توسط لایه ها و یا توده های سلولی سن سی سیتوتروفویلاست احاطه شده است. تغییرات قابل ملاحظه ای در طرح و در نسبت ترکیب این دو نوع سلول موجود است که حتی در قسمتهای مختلف یک تومور نیز متفاوت میباشد. سلولهای تومورال بصورت توده های بهم چسبیده جامد دیده میشود و اغلب همراه با نکروز و هموراژی میباشد بطوریکه ممکن است نکروز بقدری شدید باشد که در تشخیص ایجاد اختلال نماید. شکل ۲ و ۳ بافت تومورال در خارج نواحی هموراژیک و یا بصورت توده برجسته ای در داخل هموراژی متظاهر میگردد. موافقی که تومور همراه با عناصر ژرم سل باشد کوریوکارسینوم بصورت ندول کوچک همراه با خونریزی دیده میشود که توسط عناصر ژرم سل احاطه شده و عناصر دیگر ژرم سل معمولاً "در این تومور قابل رویت است.

و ساکن کرج. اولین بار نامبرده در تاریخ ۶۶/۶/۱ به درمانگاه بیمارستان زنان (میرزا کوچک خان) بعلت درد زیر دل و خونریزی مراجعه نموده است. درد در ناحیه زیر دل به اطراف ناف انتشار داشته و توام با ترشحات واژینال بوده است. این ناراحتی حدود ۱۵ روز قبل شروع شده است. همراه با درد زیر دل، سرگیجه و حالت تهوع را ذکر مینماید. معاینه فیزیکی بیمار - تمام معاینات سیستمیک (سر، چشم، گوش، قلب و ریه، دست و پاها) طبیعی می باشد. فشار خون ۱۱۰/۷۰، نبض ۷۰ در دقیقه می باشد در سابقه فامیلی بیماری ریوی و غیره را ذکر نمیکند.

معاینه دستگاه تناسلی - دستگاه تناسلی خارجی طبیعی، رویش موی زهار طبیعی، پرده بکارت نرمال و سالم می باشد.

در لمس شکم توده ای تا زیر ناف درحد رحم که حدود ۱۸ هفته حاملگی است لمس میشود. اندازه گیری BHCG بالاتر از 2000mIU/mL گزارش گردیده. سونوگرافی که انجام شده توده ای در رحم که فاقد جنین بوده و اکوهای شبیه به مول هیداتیدیفرم یا Missed abortion را مطرح نموده است.

### سونوگرافی (۱)

#### رحم و تخمدانها:

در بررسی سونوگرافی اندازه رحم بزرگتر از حد طبیعی و در آن توده ای هیپو اکوژن به ابعاد ۵x۷ سانتی متر دیده میشود که پر از نواحی اکوژن و اکوفری مدور می باشد. و در سمت راست نیز ساک به ابعاد ۲۲x۱۸ میلی متر دیده میشود. که فاقد اکوی جنین می باشد.

آدنکس های طرفین بازو در آن کیست های کوچکی مشاهده میشود. احتمال ضایعه تروفوبلاستیک وجود دارد. بیمار اظهار میدارد که باکره (Virgin) بوده است. در نتیجه احتمال Blighted ovum Missed abortion داده نمی شد.

این بیمار در تاریخ ۶۶/۶/۱ در مرکز تروفوبلاستیک بیمارستان با تشخیص احتمالی مول هیداتیدیفرم بستری میشود.

### سونوگرافی مجدد (۲) اولترا سونوگرافی رحم:

رحم بزرگ و در آن اکوهای پراکنده ای دیده میشود که با یک حفره اکولوسنت بزرگ همراه هستند. این علائم اگر بیمار virgin نبود، در درجه اول معرف Missed Abortion بود ولی در این بیمار احتمال همتومتر یا توده سولید رحم نیز مطرح میشود. بهر حال لازمست جهت بررسی قطعی تست گراویندکس و معاینه کلینیکی بعمل آید.

سونوگرافی مجدد و اندازه گیری HCG تشخیص بیماری تروفوبلاستیک (مول) را تأیید، و با توجه به بزرگی تومور و پرده بکارت سالم، عدم انکان تخلیه رحم از راه واژن در تاریخ ۶۶/۶/۲۵ بیمار جهت لاپاراتومی آماده گردید. بعد از باز کردن شکم، رحم با اندازه طبیعی، تخمدان راست با مختصر چسبندگی به سمت راست لگن، تخمدان چپ تومورال و توده ای بزرگ با ابعاد ۶x۱۱x۱۱ سانتیمتر با چسبندگی مختصر، خارج و از تخمدان راست بیویسی برداشته شد. تومور به آسیب شناسی ارسال و نتیجه آن بشرح زیر اعلام گردید:

در آزمایش ریزبینی برشهای متعدد تهیه شده از نمونه ارسالی ساختمان بافت های زیر دیده میشود:

ساختمان بافت تومورال دیده میشود که از عناصر بافت هم بند عروقی، بافت پوششی مطبق اسکواموکه در ناحیه میانی سازمانهای کراتین سازی دارد در برخی نواحی فضا های کیستیک مفروش از سلولهای پوششی باتراوش موسین دیده میشود که برخی از این غدد تومورال بوده و از چند ردیف سلول تشکیل شده است جابجا در استروما بصورت غدد کوچک متعدد در اطراف کیستها مشاهده میگردد. در برخی نواحی توده سلولهای تومورال از نوع تروفوبلاستیک بصورت صفحات سلولی مشهود است که در لابلاهای عناصر مذکور ارتشاح سلولهای آماسی تک هسته ای از نوع لنفوسیت و پلاسما سیت در نواحی مختلف خونریزی تازه ای موجود است علاوه بر آن قطعاتی از بافت هم بندی چربی مشاهده میشود. عروق پر خون و محتقن می باشد. تشخیص کوریوکارسینوما ی تخمدان چپ:

هفتمین روز عمل BHCG بیمار حدود 381 mIU / mL گزارش شده و شیمی درمانی بیمار با متوترکسات و آکتینوما یسین، درمان دو تایی ۵ روز متوالی با کنترل فرمول خون انجام

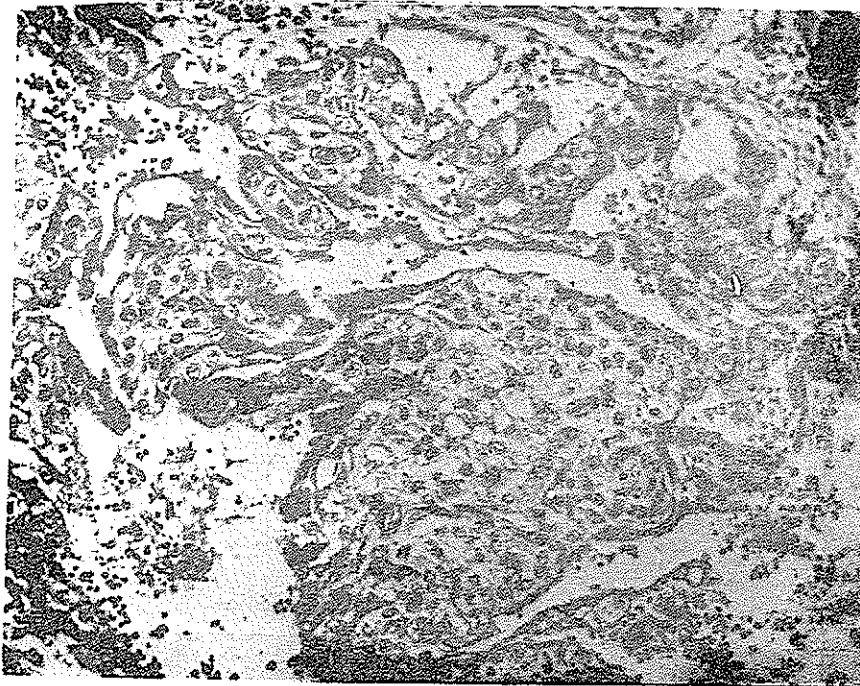
گردید. در نسج ریه متاستاز کوچکی در قسمت فوقانی لب راست مشاهده میشد. شیمی درمانی با فاصله ۱۰ روز مجدداً انجام، در تاریخ ۶۶/۷/۱۶ مقدار BHCG ۳۱۰ میلی واحد در لیتر، سومین دوره شیمی درمانی با فاصله ۱۰ روز بعد انجام، در تاریخ ۶۶/۷/۲۵ HCG رویه پائین و در پنجمین شیمی درمانی HCG به ۱/۵ رسید و متاستاز ریه از بین رفته بود.

کنترل بعدی BHCG و آلفا فتوپروتئین در حد طبیعی و در ششمین دوره شیمی درمانی که با آکتینوما یسین D ۵۰۰ میکروگرم ۵ روز متوالی انجام شد. BHCG طبیعی رادیوگرافی ریه متاستازی نشان نداد.

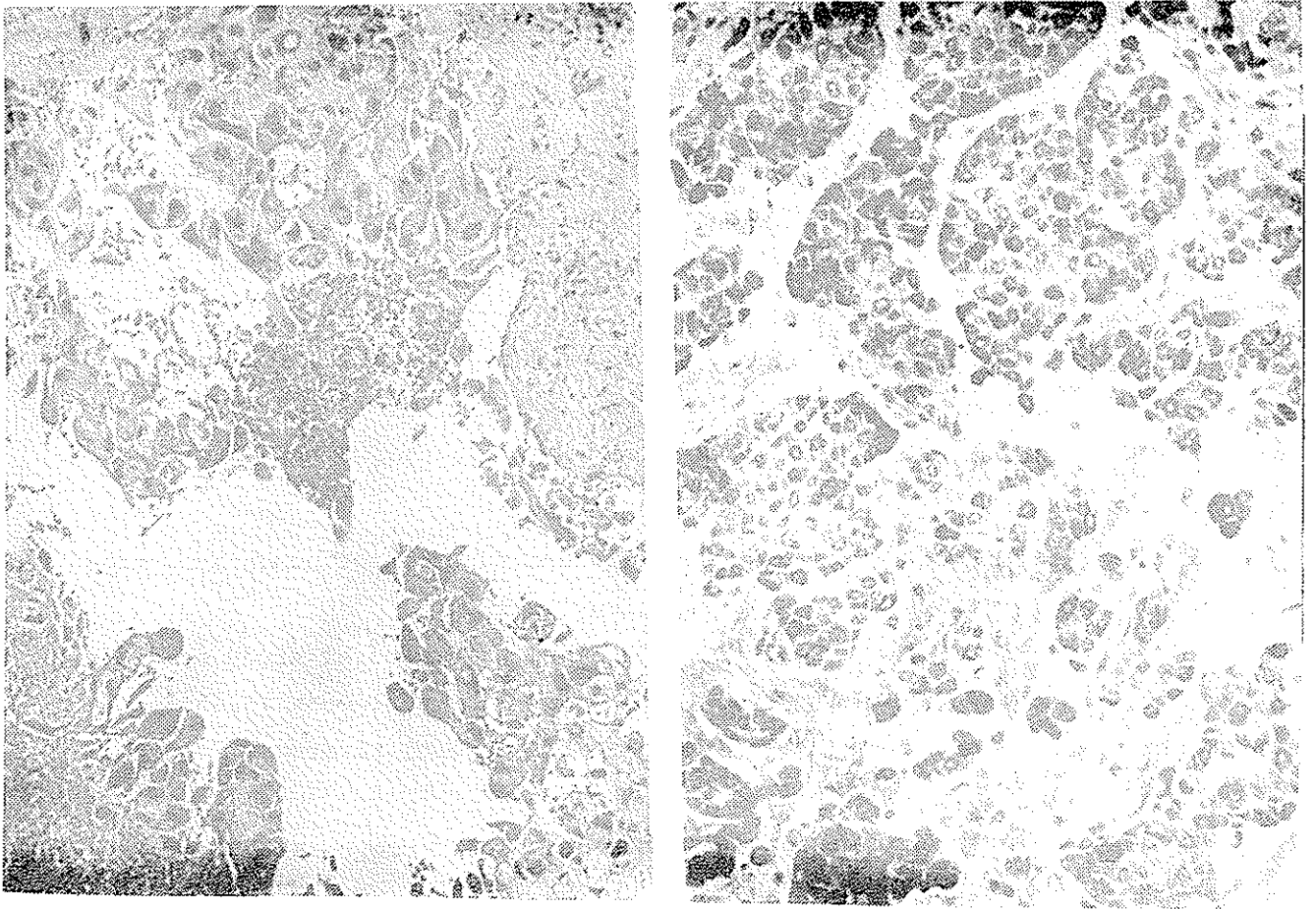
#### رادیوگرافی قفسه صدی رخ:

در ریتین انفیلتراسیون و یا ضایعات فعال مشاهده نمیگردد.

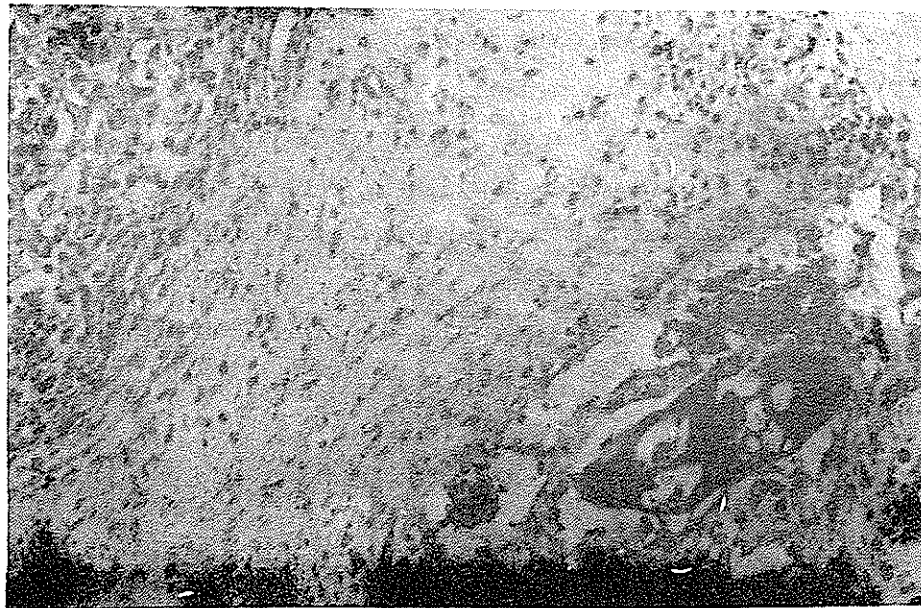
قوس آشورت و سایه قلب طبیعی است. علائم متاستاز در نسج ریتین مشاهده نمیگردد. نامبرده جمعا ۸ دوره شیمی درمانی گردید ( ۵ دوره دوتاعی سه دوره درمان یک تایی ) در حال حاضر بیمار هر دو هفته یکبار مراجعه مینماید. هیچگونه ناراحتی نداشته معاینه شکم و لمس ضمام رحمی از طریق توشه رکتنال نکته مرضی نشان نداده، رادیوگرافی ریتین طبیعی، مقدار BHCG و آلفا فتوپروتئین در حد طبیعی میباشد.



شکل (۱) کوریوکارسینوم: سلولهای سیتوتروفوبلاست با اندازه متوسط در ناحیه مرکزی قرار گرفته است و سن سی سیتوتروفوبلاست مرکب از سلولهای چند هسته‌ای بزرگ که در محیط آن قرار گرفته است.



شکل ۲ و ۳ کوریوکارسینوم ، نشان دهنده توده سلولهای تومورال و نواحی نکروز و خونریزی میباشد .



شکل ۴- تومور ژرم سل مختلط همراه با کوریوکارسینوم که همان سن سی سیوتروفوبلاست در رنگ آمیزی قویا مثبت بوده و سلولهای تروفوبلاست منفی است .

## REFERENCES :

- 1) K.D. Bagshawe MD, E.S Newlands, R.H.J. Begent MD.: Clinics in oncology. Volume 2- Number 1 March 1983:PP(29-30, 35-36, 227-229).
- 2) Vanco RP, Geisinger KP(1985) pure nongestational choriocarcinoma of the ovary. Report of a case cancer 56:2321.
- 3) Oliver HN, Horne EO(1948) Primary teratomatous Chorionepithelioma of the ovary. Report of a case. N. Engl J Med 239:14
- 4) Robert J.Kurman Editor Blaustein' S pathology of the female genital tract. 3rd Edition CH,20 p 684-686.
- 5) Pierce GB Jr; Midgley AR (1963) The origin and function of human syncytiotrophoblastic giant cells. Am J pathology 43:153.
- 6) Pierce GB Jr; Midgley AR, Beals TF(1962) An ultrastructural study of differentiation and maturation of trophoblast of monkey. Lab Invest 13:451.
- 7) Jimerson GK, Woodruff JD(1977) Ovarian extraembryonal teratoma:  
 2 Endodermal sinus tumor mixed with other germ cell tumors: Am J obstet Gynecol 127:302
- 8) Woodruff JD, Protos, Peterson WF (1968) Ovarian teratomas. Relationship of histologic and ontogenic factors to prognosis: Am J obstet gynecol 102:702
- 9) Borushek S; Berger I, Ehtc, Gold JG(1985) Functioning malignant germ cell tumor of ovary in a 4½ years old girl. Cancer 18:1485.
- 10) Bradof JE, Hakes TB, Ochoa M, Golbey R (1982) Germ cell malignancies of the ovary. Treatment with vinblastine, actinomycin D, bleomycin and cisplatin containing chemotherapy combinations. Cancer 50:1070.